

Un caso “fortunato”

T. Lusenti¹, R. Rustichelli¹, F. Cardarelli¹, L. Pavone¹, P.P. Borgatti¹, A. Manari², S. Fioroni², P. Giacometti², G. Tirabassi², V. Guiducci²

¹ U.O. di Nefrologia e Dialisi

² Unità di Cardiologia Interventistica, Azienda Ospedaliera S. Maria Nuova, Reggio Emilia

A “lucky” patient

A 72-year-old male diabetic patient admitted to our operative unit of nephrology and dialysis underwent hemodialytic treatment because of rapidly progressive renal failure. A moderate hypertensive state was associated to nephrotic proteinuria and microematuria. Renal angiography showed a severe stenosis of the right renal artery and a smaller left kidney. Right renal artery stenting induced a significant reduction in serum creatinine (Cr) and the patient discontinued with the dialytic treatment. (*G Ital Nefrol* 2005; 22: 63-5)

KEY WORDS: Renal artery stenosis, Renal artery stenting, Chronic renal failure

PAROLE CHIAVE: Stenosi dell'arteria renale, Angioplastica con stent, Insufficienza renale cronica

Parte I

Un uomo di 72 anni con diabete mellito tipo II da 8 anni, in compenso dietetico, iperteso, in trattamento da tempo con ACE-inibitore, vasculopatico sistemico (cardiopatía ischemico-ipertensiva, arteriopatia obliterante cronica degli arti inferiori), affetto da ipotiroidismo (post-attinico e da tiroidite autoimmune) ed insufficienza renale cronica stazionaria su valori di creatinemia di 2.5-2.7 mg/dL (proteinuria 500 mg/L) fino ad 8 mesi prima, viene ricoverato nel nostro reparto in stato soporoso e quadro uremico conclamato (creatinemia 21 mg/dL, azotemia 4 g/L), con correlata marcata acidosi metabolica (Ph 7.09, HCO₃ 11 mEq/L) e severa iperpotassiemia (9 mEq/L). Previo posizionamento di catetere in vena femorale dx, viene sottoposto a trattamento emodialitico urgente, proseguito poi, inizialmente, con ritmo giornaliero, con pronta correzione delle gravi alterazioni metaboliche e progressivo miglioramento del quadro neurologico e delle condizioni cliniche generali.

Nella settimana precedente il ricovero viene riferita profusa diarrea, durata alcuni giorni, con successiva comparsa di dispepsia, vomito, oliguria.

Nei primi giorni di degenza la diuresi è conservata, ma contratta (500-600 cc/die); l'obiettività urinaria evidenzia un'elevata proteinuria (3g/L), leucocituria (500 GB/mic), microematuria (+++), sodiuria 73 mmol/L, potassiuria 38 mmol/L.

Obiettivamente: iniziali segni di stasi polmonare, in assenza di significativi edemi declivi; ipertensione arteriosa di grado moderato (165/80mm Hg), cANCA, pANCA ed enzimi muscolari nella norma.

L'ecografia renale mostra: rene dx di volume ai limiti superiori di norma, con spessore parenchimale conservato, non dilatato e rene sx di volume inferiore al controlaterale, a contorni ondulati, con parenchima assottigliato (Fig. 1).

Test di verifica

1) Quale delle seguenti ipotesi diagnostiche vi sembra più corretta?

- ESKD da nefropatia diabetica?
- IR progressiva secondaria a vasculite, GN proliferativa extracapillare?
- Ateroembolia colesterinica?
- Trombo-stenosi arteria renale dx con rene controlaterale ipofunzionante?
- Trombosi vene renali?

La risposta corretta alle domande sarà disponibile sul sito internet www.sin-italy.org/gin e in questo numero del giornale cartaceo dopo il Notiziario SIN

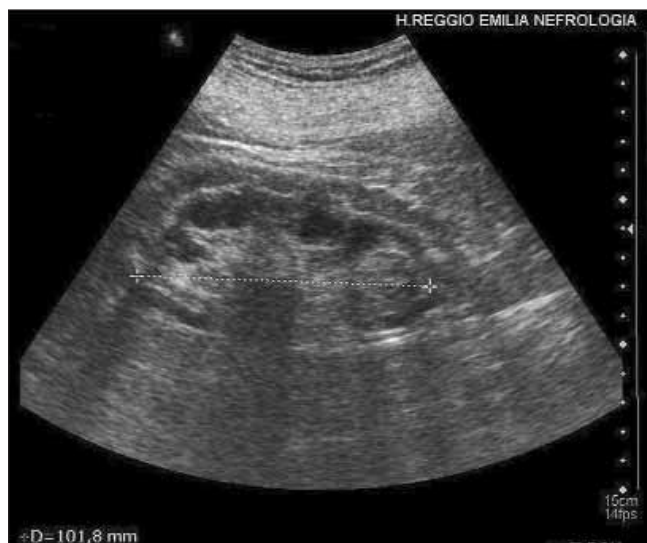
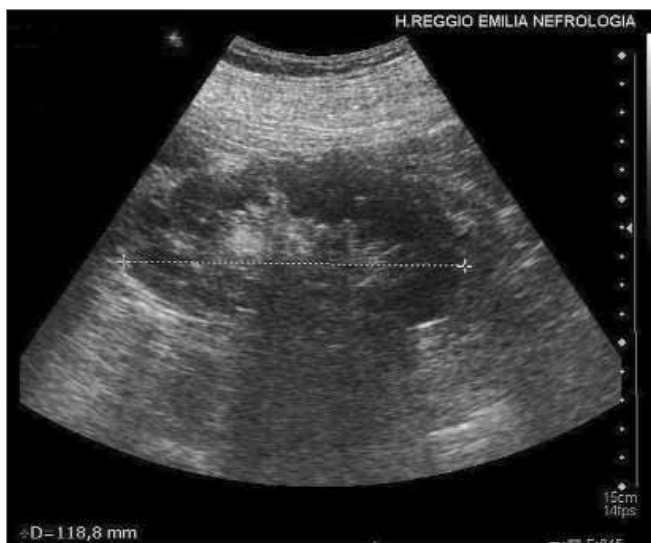
Fig. 1 - A sx: rene dx di volume ai limiti superiori (asse lungo 11.9 cm), con buon spessore parenchimale. A dx: rene sx a contorni ondulati, di 10.2 cm di asse lungo, con spessore parenchimale ridotto.

Parte II

Venivano dapprima escluse clinicamente altre possibili cause di peggioramento della funzionalità renale. Il paziente non aveva presentato eosinofilia o livedo della cute che potessero far ipotizzare un'embolia colesterinica e gli ANCA negativi non rafforzavano l'ipotesi di vasculite. Nella più verosimile ipotesi di una nefropatia vascolare ischemica, abbiamo sottoposto il paziente ad esame eco-color-Doppler (ECD) dell'addome, che evidenzia accanto ad un'aorta tortuosa con numerose placche ateromasiche parzialmente calcifiche, un reperto di flusso ematico con turbolenze ed elevata velocità di picco sistolico a livello dell'arteria renale dx (Fig. 2).

Test di verifica

2) A tale punto dell'iter diagnostico, a quale delle seguenti indagini sottoporreste il paziente?

- Biopsia renale
- Scintigrafia renale
- Angio-TAC addome superiore
- Angio-RMN addome superiore
- Aortografia con arteriografia renale selettiva.

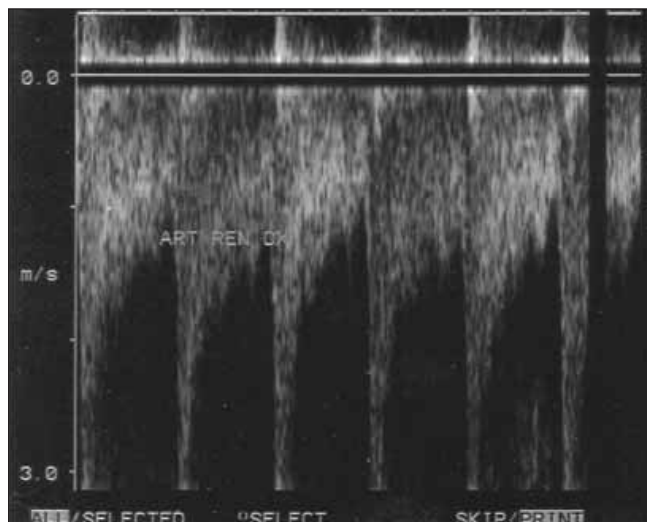


Fig. 2 - Eco-color-Doppler renale: Analisi spettrale. Riscontro a livello dell'arteria renale dx di velocità di picco sistolico >3 metri al secondo.

Parte III

Nel sospetto di stenosi emodinamicamente significativa dell'arteria renale dx, il paziente viene sottoposto a studio angiografico renale che conferma la presenza di stenosi critica (>90%) sub-occlusiva a livello del III prossimale dell'arteria renale dx (Fig. 3a). Il volume del rene ischemico si conferma ancora conservato e la fase parenchimografica dell'angiografia documenta una discreta conservazione del letto vascolare a valle della stenosi. Il paziente viene pertanto sottoposto, nel corso della stessa seduta di angiografia diagnostica, ad angioplastica con *stenting* dell'arteria

La risposta corretta alle domande sarà disponibile sul sito internet www.sin-italy.org/gin e in questo numero del giornale cartaceo dopo il Notiziario SIN

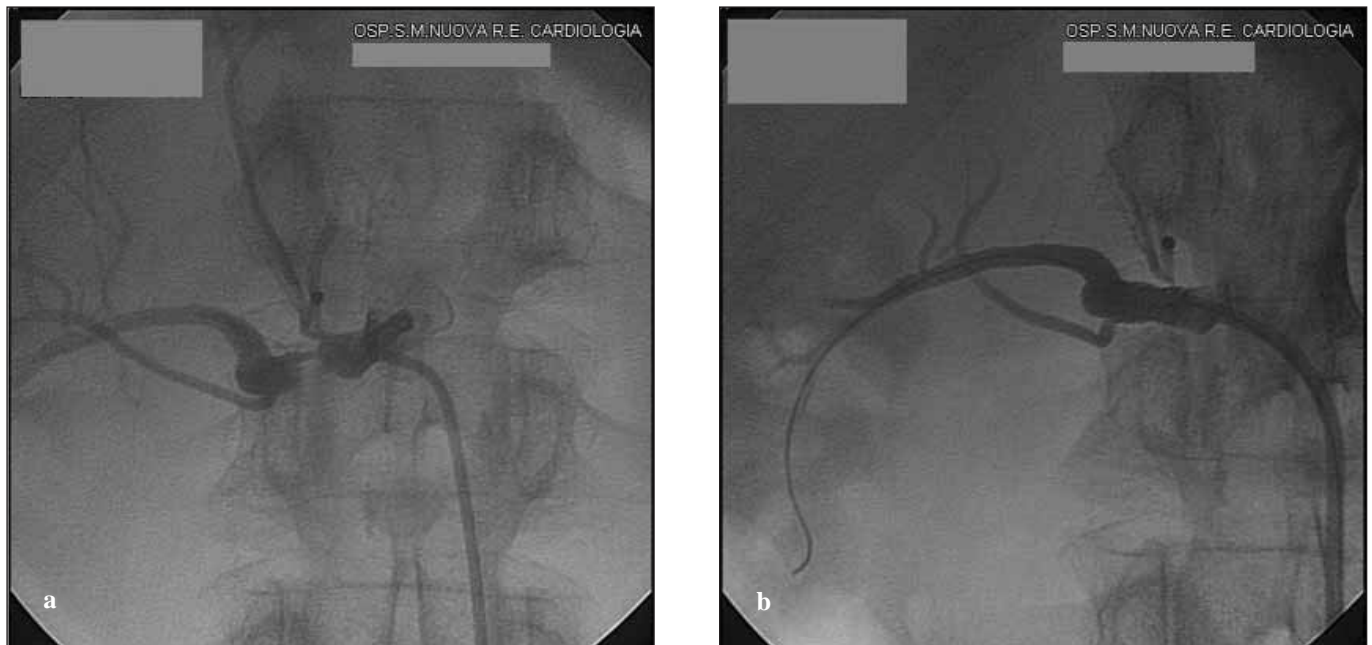

Fig. 3 - a) Angiografia renale (prima dell'angioplastica): stenosi serrata (>90%) post-ostiale dell'arteria renale dx. b) Angiografia renale (dopo angioplastica): stent ben posizionato con correzione della stenosi.

renale dx (Fig. 3b). Il contemporaneo controllo angiografico mostra corretto posizionamento dello *stent* con buon effetto angiografico di flusso intraparenchimale nel rene rivascularizzato. Nei giorni successivi si assiste ad incremento della diuresi ed al progressivo miglioramento degli indici ritentivi, sino a valori di creatininemia di 2.6 mg/dL. Viene pertanto sospeso il trattamento emodialitico ed il paziente viene rinviato ad un *follow-up* clinico-ecografico ambulatoriale. Dopo 12 mesi gli indici funzionali renali permangono sostanzialmente stazionari (creatininemia 3 mg/dL) ed il paziente è mantenuto in terapia conservativa.

Conclusione del caso

Il caso dimostra come nei pazienti con insufficienza renale rapidamente ingravescente, specie se diabetici, vasculopatici noti, o con documentati fattori di rischio vascolare, dopo aver escluso altre possibili cause di rapido peggioramento funzionale, sia opportuno proseguire le indagini alla ricerca di una nefropatia ischemica aterosclerotica. In tale ambito il riscontro di una stenosi dell'arteria renale emodinamicamente significativa (>50%), in particolare in pazienti con rene controlaterale ipo-funzionante, può rappresentare un'importante causa di deterioramento di una funzionalità renale già di base ridotta. In questi pazienti l'angioplastica, associata al posizionamento di *stent*, può consentire una ripresa più o meno completa della funzione renale e, nei casi "fortunati" come questo, può consentire talvolta perfino di sospendere il trattamento

emodialitico. Segnaliamo inoltre l'importanza di ricercare una SAR, nella stessa tipologia di pazienti, anche in presenza di un'insufficienza renale più iniziale (di grado lieve o moderata), in cui uno *stenting* dell'arteria (o di entrambe le arterie renali) può consentire di ritardare l'evoluzione verso l'uremia terminale e l'inizio della dialisi.

Riassunto

Un paziente diabetico di 72 anni giunge al nostro Reparto per IRC rapidamente ingravescente per la quale deve essere sottoposto a trattamento emodialitico. Dopo aver escluso clinicamente altre nefropatie, mediante diagnostica per immagini si giunge alla diagnosi di stenosi serrata dell'arteria renale dx (associata a rene sx ipo-funzionante). La successiva angioplastica con *stent* dell'arteria renale dx porta ad un netto recupero della funzionalità renale, tanto da consentire di sospendere il trattamento emodialitico.

Indirizzo degli Autori:

Dr. Tiziano Lusenti

Alta Specializzazione in Metabolismo Minerale

ed Ecografia Renale

U.O. Nefrologia e Dialisi

Azienda Ospedaliera S. Maria Nuova

42100 Reggio Emilia

e-mail: lusenti.tiziano@asmn.re.it