

UNA BUGIA DIVENTATA VERITÀ

G. Enia

Unità Operativa di Nefrologia Dialisi e Trapianto Renale & CNR-IBIM, Istituto di Biomedicina, Azienda Ospedaliera, Reggio Calabria

A lie which became the truth

We describe a 54 year-old lady, on dialysis since 6 years, with severe hyperparathyroidism and multinodular goiter. After total thyroidectomy and subtotal parathyroidectomy a Tc-99 scan revealed multiple bone lesions consistent with metastatic disease. In the following weeks the patient general conditions and bone pain markedly improved and alkaline phosphatase returned to normal levels. Biopsy of a bone lesion revealed that the scintigraphic pattern was a false positive result due to hyperparathyroidism. (G Ital Nefrol 2007; 24: 151-3)

KEY WORDS:

Dialysis,
Bone scan,
Hyperparathyroidism,
Metastases

PAROLE CHIAVE:

Dialisi,
Iperparatiroidismo,
Metastasi,
Scintigrafia ossea

✉ Indirizzo degli Autori:

Dr. Giuseppe Enia
U.O. di Nefrologia Dialisi e
Trapianto Renale & CNR-IBIM,
Istituto di Biomedicina
Azienda Ospedaliera
Via Vallone Petrarà
89125 Reggio Calabria
e-mail: eniag@libero.it

DEFINIZIONE

La scintigrafia che mostra lesioni ossee ripetitive diffuse (Fig. 1) è di una signora di 54 anni in dialisi peritoneale (CAPD) dal 2000 per pielonefrite cronica da calcolosi.

I suoi precedenti anamnestici importanti erano la nefrectomia sinistra nel 1988 per calcolosi ostruttiva con idronefrosi di lunga durata e il diabete tipo 2 dal 1996, trattato con insulina dal 2000. Nel 2002 aveva ricevuto un trapianto renale da cadavere che però non ha mai funzionato per severo rigetto e veniva espianato dopo pochi mesi.

Dal 2003 era insorto un grave iperparatiroidismo (PTH molecola intatta fino a 1300 pg/mL) trattato con chelanti del fosforo (sevelamer fino a 3200 mg/die) e calcitriolo (fino a 1.5 mcg per os a giorni alterni). Nel 2006 veniva aggiunto il Cinalcalcet alla dose di 60 mg/die, che permetteva di portare il PTH intorno a valori di 600 pg/mL. La paziente lamentava però dolori ossei e aveva segni iniziali di miopatia prossimale. Lo studio radiografico mostrava segni di riassorbimento sotto-periosteale a livello delle falangi. La scintigrafia evidenziava due noduli paratiroidi iperfunzionanti.

Nel 2006 la paziente veniva sottoposta ad indagini per essere reinserita in lista di attesa per trapianto renale. L'ecografia della tiroide evidenziava un gozzo con, alla scintigrafia, dei noduli freddi. Per il riscontro di livel-

li elevati di tireoglobulina, familiarità per tumore della tiroide (la sorella) e un quadro dubbio all'ago-aspirato l'endocrinologo consigliava la tiroidectomia totale.

TEST DI VERIFICA

1) In considerazione della storia di iper-paratiroidismo il nefrologo ha chiesto al chirurgo di:

- Lasciare le paratiroidi *in situ*, in quanto la risposta alla terapia medica era soddisfacente
- Praticare la paratiroidectomia totale
- Rimuovere una sola ghiandola paratiroide
- Rimuovere i 2 noduli paratiroidi evidenziati alla scintigrafia
- Procedere alla paratiroidectomia subtotale anche in considerazione del fatto che la paziente sarebbe stata rimessa in lista per un trapianto renale.

La risposta corretta alle domande sarà disponibile sul sito internet www.sin-italy.org/gin e in questo numero del giornale cartaceo dopo il Notiziario SIN

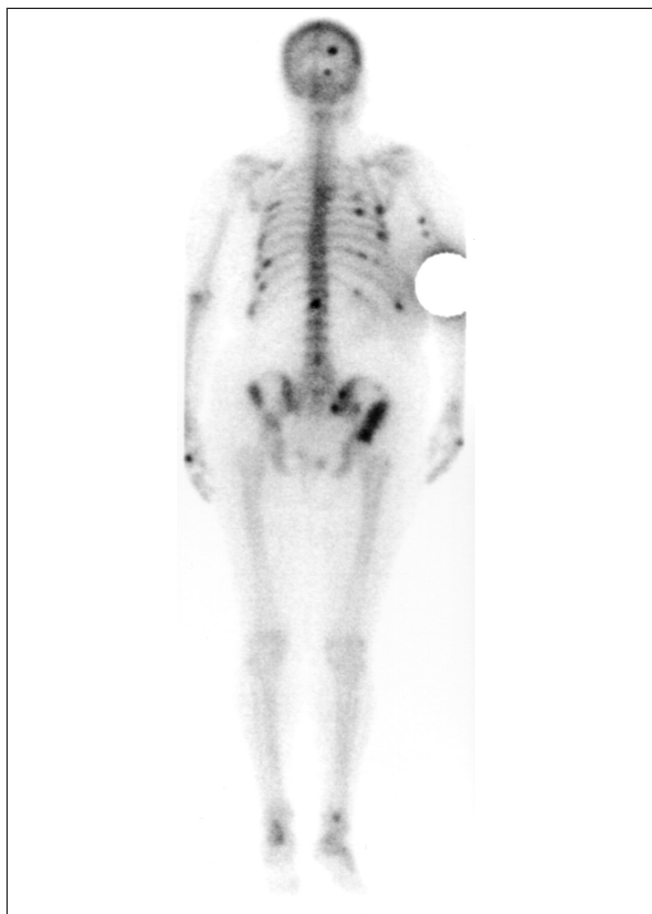

Fig. 1 - Scintigrafia ossea (Tc-99) eseguita 1 mese dopo la paratiroidectomia e tiroidectomia. Evidenti lesioni ossee secondarie diffuse.

Dopo discussione del caso con l'endocrinologo e il chirurgo, la paziente veniva sottoposta ad intervento di tiroidectomia totale e paratiroidectomia subtotala.

Venivano pertanto asportate 3 paratiroidi e un frammento della quarta. All'esame istologico si evidenziava un quadro di iperplasia nodulare. La maggiore delle ghiandole pesava 2.1 g.

L'esame istologico della tiroide evidenziava uno struma colloideo-cistico con un nodulo microfollicolare del diametro di 1 cm con aspetti istologici che non soddisfacevano i criteri per una diagnosi di carcinoma papillare.

L'intervento era efficace nel determinare la caduta del PTH che rapidamente scendeva fino a 14 pg/mL (Tab. I). Nelle prime settimane dopo l'intervento si registrava un incremento della fosfatasi alcalina. Sebbene i dolori in altre sedi dopo 1 mese fossero migliorati, la paziente si lamentava per fastidio all'anca dx con difficoltà nella deambulazione. La radiografia (Fig. 2) e la TAC del bacino mostravano nella zona sopra-acetabolare dx delle aree osteolitiche a margini maldefiniti suggestive per lesioni ripetitive. Veniva pertanto praticata la scintigrafia ossea (Fig. 1) che mostrava lesioni ossee secondarie diffuse.

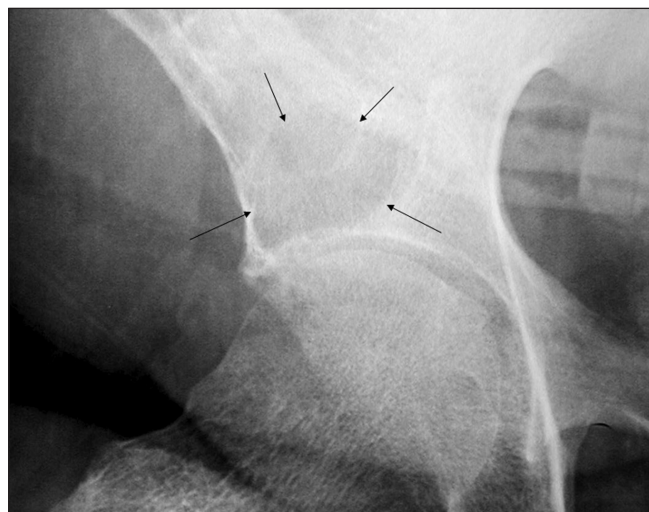


Fig. 2 - Radiografia dell'area sopra-acetabolare dx.

TEST DI VERIFICA

2) L'incremento della fosfatasi alcalina nel controllo ad un mese dalla paratiroidectomia

- a. È un dato preoccupante perché dopo una paratiroidectomia efficace la fosfatasi alcalina scende rapidamente come i livelli di PTH
- b. Non è un dato anomalo, infatti nelle forme gravi di iperparatiroidismo dopo la paratiroidectomia si ha un importante rimaneggiamento osseo che si manifesta con l'incremento transitorio della fosfatasi alcalina
- c. Insieme al quadro scintigrafico conferma che purtroppo la paziente ha lesioni metastatiche ossee.

Dopo l'esito della scintigrafia i parenti della paziente vengono avvertiti sulla possibilità di una neoplasia occulta con metastasi ossee diffuse. Alla paziente cui, peraltro era stato prospettato dopo l'intervento di paratiroidectomia un progressivo miglioramento dei dolori ossei, viene detto che il quadro scintigrafico è quello che si può osservare nei pazienti con grave osteodistrofia uremica e viene nascosto il referto di metastasi ossee diffuse.

Naturalmente viene fatta una revisione di tutti i dati disponibili. Dal momento che nei 6 mesi precedenti la paziente era stata valutata per essere immessa in lista per un nuovo trapianto era stato fatto uno screening completo che non aveva mostrato lesioni a livello epato-splenico e del rene nativo superstite. Negativa era pure la gastroscopia, lo studio radiologico del torace, la mammografia ed ecografia della mammella, il PAP test, l'eco dell'utero e annessi e i markers di neo-

TABELLA I - ANDAMENTO DEGLI ESAMI DI LABORATORIO PRIMA E DOPO LA PARATIROIDECTOMIA

	pre intervento	1° giorno post	1° mese post	2 mesi post	3 mesi post
Calcemia (mg/dL)	10.5	7.00	8.4	9.2	9.4
Fosfatasi Alcalina (UI/L)	238	350	500	122	95
Fosforemia (mg/dL)	6.0	2.3	2.2	3.2	3.1
PTHi (pg/mL)	661	14	17	15	18

plasia (Ca125, CEA, CA199). Lo studio pre-trapianto aveva mostrato solo un piccolo polipo del colon che era stato asportato e all'esame istologico era risultato essere un adenoma senza segni di malignità.

Veniva pertanto programmata una biopsia dell'area sopracetabolare dx. In attesa dell'esame la paziente continuava ad essere seguita coi controlli di laboratorio e con la terapia medica post-paratiroidectomia (supplementi di calcio e calcitriolo). Al controllo al secondo mese dopo la paratiroidectomia, la paziente diceva che finalmente incominciava a sentirsi meglio e di poter nuovamente camminare senza difficoltà e lei stessa notava che ora riusciva ad alzarsi dalla sedia senza appoggio cosa che non era più in grado di fare nei mesi precedenti l'intervento. Peraltro, le sue condizioni generali miglioravano, si alimentava più di prima al punto che il suo peso secco saliva di 2 kg. La fosfatasi alcalina tornava ai valori normali (Tab. I).

La biopsia ossea mostrava un quadro compatibile con la diagnosi di tumore bruno e permetteva di escludere la presenza di metastasi.

Una ricerca nella banca dati *PubMed* ha fornito una serie di casi clinici che segnalano la possibilità che la scintigrafia ossea possa dare un quadro falsamente positivo per metastasi diffuse in caso di iperparatiroidismo (1-7). Le immagini sono attribuite a piccoli e dif-

fusi tumori bruni. I casi clinici pubblicati fino ad ora sono prevalentemente di pazienti con iperparatiroidismo primitivo (1-6) ed occasionalmente di pazienti, come il nostro, con iperparatiroidismo secondario ad insufficienza renale cronica (7).

RIASSUNTO

Ad una paziente di 54 anni, in dialisi da 6, affetta da severo iperparatiroidismo e gozzo con noduli freddi, dopo l'intervento di tiroidectomia totale e paratiroidectomia sub-totale, viene diagnosticata con la scintigrafia al Tecnezio-99 la presenza di metastasi ossee diffuse. Nelle settimane successive le condizioni generali e i dolori ossei della paziente miglioravano nettamente e i livelli di fosfatasi alcalina si normalizzavano. La biopsia ossea escludeva la presenza di metastasi e permetteva di concludere che le immagini rilevate alla scintigrafia erano false immagini legate all'iperparatiroidismo.

RINGRAZIAMENTI

Ringrazio le Signore Giuseppina Ventura e Mimma Pustorino infermiere del programma di dialisi domiciliare della nostra Unità Operativa.

BIBLIOGRAFIA

- Joyce JM, Idea RJ, Grossman SJ, Liss RG, Lyons JB. Multiple brown tumors in unsuspected primary hyperparathyroidism mimicking metastatic disease on radiograph and bone scan. *Clin Nucl Med* 1994; 19: 630-5.
- Dinaver PA, Balingit AG, Rivera JE. Tc-99m sestamibi imaging of brown tumors of primary hyperparathyroidism. *Clin Nucl Med* 1996; 21: 192-6.
- Caglar M, Naldoken S. Multiple brown tumors simulating bone metastases: a case of parathyroid adenoma coexisting with papillary carcinoma of the thyroid. *Clin Nucl Med* 2000; 25: 772-4.
- Rubin MR, Livolsi VA, Bandeira F, Caldas G, Bilezikian JP. Tc-99m-sestamibi uptake in osteitis fibrosa cystica simulating metastatic bone disease. *J Clin Endocrinol Metab* 2001; 86: 5138-41.
- D'Avanzo A, Parangi S, Morita E, et al. False positive 99m Tc sestamibi scans in patients with osteitis fibrosa cystica and brown tumours. *Eur J Surg* 2001; 167: 592-7.
- Miyakoshi M, Kamoi K, Takano T, et al. Multiple Brown Tumors in Primary Hyperparathyroidism Caused by an Adenoma Mimicking Metastatic Bone Disease with False Positive Results on Computed Tomography and Tc-99m Sestamibi Imaging: MR Findings. *Endocr J* 2007 Jan 22; [Epub ahead of print]. doi:10.1507/endocrj. K05-175.
- Di Leo C, Gallieni M, Bestetti A, et al. Cardiac and pulmonary calcification in a hemodialysis patient: partial regression 4 years after parathyroidectomy. *Clin Nephrol* 2003; 59: 59-63.